



Vittra^{APD} UNIQUE

Resina unicromática con capacidad
de espejado del color del diente.



UN COLOR PARA
TODOS LOS CORES





PRACTICIDAD Y AHORRO PARA EL DÍA A DÍA CLÍNICO CON ALTA PERFORMANCE ESTÉTICA

Frente a la complejidad de opciones en resinas compuestas y colores disponibles en el mercado, surge Vittra APS Unique, la resina unicromática de FGM que copia el color del sustrato dental, revoluciona la técnica y le trae practicidad al día a día clínico del profesional.



Presentación: Jeringa de 4g.

EFEECTO CAMALEÓN

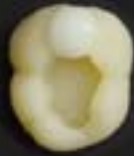

UN COLOR PARA TODOS LOS COLORES

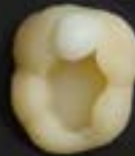- Unicromática: solamente un color;
- Del Bleach al D4 con una única resina;
- No requiere estratificaciones en la gran mayoría de los casos;
- Técnica incremental sencilla sin uso de diferentes grados de opacidad/translucidez;
- Radiopaca.

ANTES DE LA POLIMERIZACIÓN

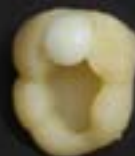A1



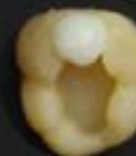A2



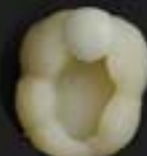A3



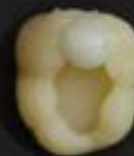A3,5



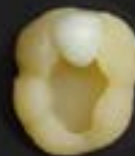B1



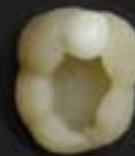B2



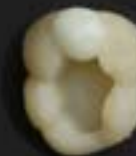B3



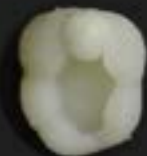C2



C3



E-BLEACH H





EL EFECTO CAMALEÓN

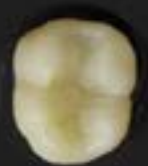Las propiedades ópticas de Vittra APS Unique se definen tras su polimerización. El efecto camaleón ocurre en función de las características de espejado cromático de la resina, que es capaz de captar y reflejar el color del sustrato dental.

Antes de la polimerización, el contraste y el color más opaco de la resina facilitan la visualización y control del procedimiento restaurador.

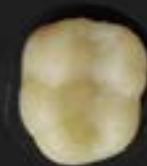Por fin, las cargas, la opacidad bien dosificada y la estética del sistema APS son fundamentales para lograr **el mimetismo perfecto**.

DESPUÉS DE LA POLIMERIZACIÓN

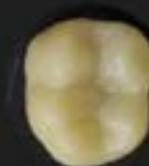A1



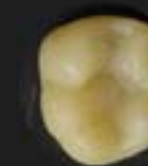A2



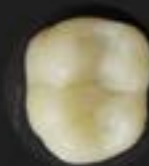A3



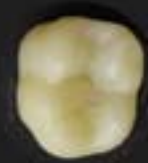A3,5



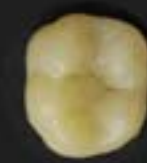B1



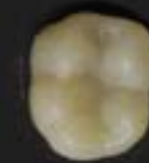B2



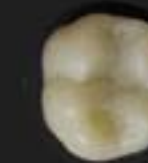B3



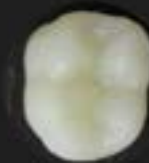C2

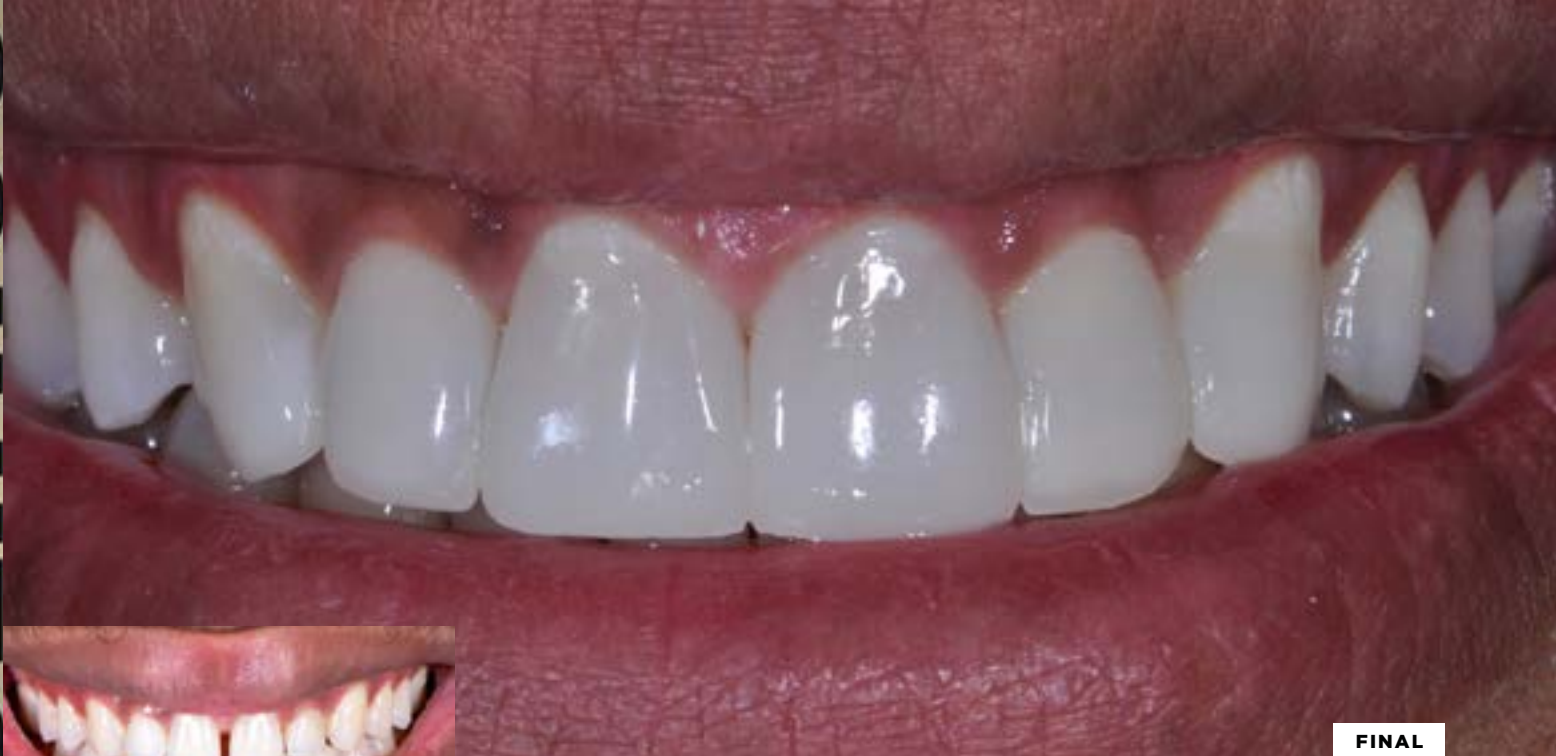

C3

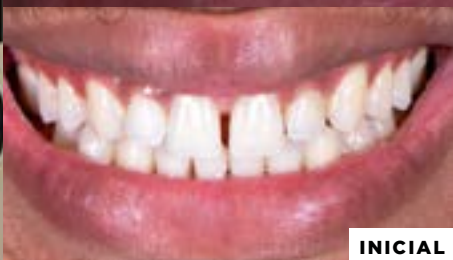

E-BLEACH H





FINAL

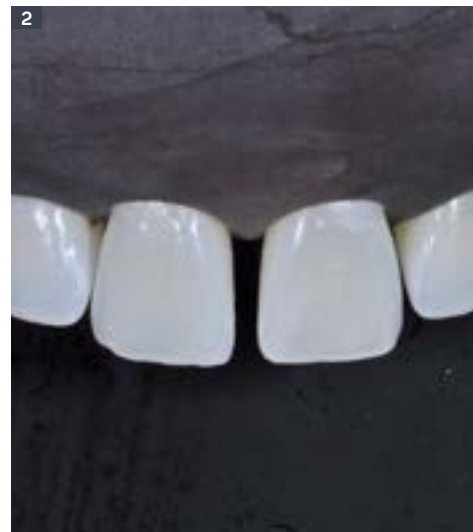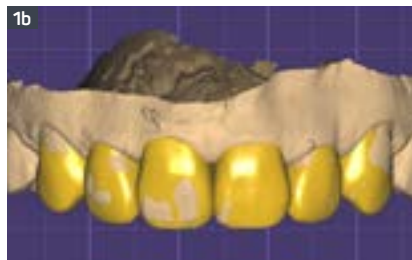

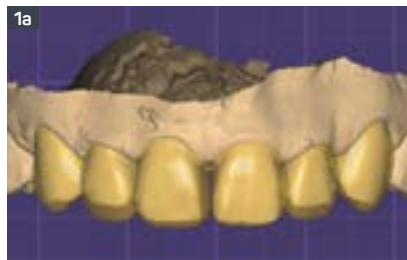
INICIAL

Autores: Dr. Carlos E. Francci, Dr. Alexander C. Nishida e Dr. Guilherme de S. F. Anzaloni Saavedra.
Paciente del sexo masculino, 27 años.

¿ESTRATIFICAR O SIMPLIFICAR CON RESINAS COMPUESTAS?

SOBRE EL CASO: Paciente relata insatisfacción con el color y los espacios entre los dientes anteriores superiores. El caso ofreció una oportunidad de realizar la terapia blanqueadora y la reanatomización con la resina Vittra APS Unique.



Tras una semana del término de la terapia blanqueadora con *Whiteness Perfect 10%* (FGM), fue iniciado el tratamiento restaurador.

Fig. 1a - Los modelos fueron escaneados (*Scanner Intraoral CS 3600 Color - Carestream*) y trabajado en la arcada superior el planeamiento digital de la sonrisa con el *Exocad ChairsideCAD (Exocad)*. Vea que se utilizó una sobreposición semi-transparente del planeamiento final de la sonrisa para visualizar lo que realmente necesitaba reanatomización con resina compuesta.

Fig. 1b - En esta pantalla de *Exocad* fue trabajado el mismo planeamiento, pero con opacidad mayor para la modificación de la resina compuesta, mostrando en donde el esmalte quedaría aparente, sin recubrimiento de resina compuesta.

Fig. 2 - Para el inicio del proceso restaurador fue realizado el aislamiento absoluto con dique de goma para control de la humedad y mejora de la visualización del campo operatorio.




Fig. 3 - Acondicionamiento del esmalte realizado con Condac 37 (ácido fosfórico 37% - FGM) en toda la superficie vestibular del incisivo central superior derecho para garantizar adhesión de la resina compuesta en cualquier punto de este diente. Fue realizada la protección de los dientes adyacentes con cinta de teflón.
 Fig. 4 - Tras el lavado abundante y secado del esmalte fue aplicado el Sistema Adhesivo Ambar Universal APS (FGM), en donde se pudo notar el aspecto casi incoloro, característica de este adhesivo por tener poca canforoquinona; con auxilio de un Cavibrush largo (FGM), para mejor esparcir el adhesivo sobre la amplia superficie vestibular.



Fig. 5 - La fotocuración es potencializada por la presencia del APS (Advanced Polymerization System) en la formulación de Ambar Universal.
 Fig. 6 - Un incremento de resina Vittra APS Unique fue llevado a la superficie vestibular y esculpida suavemente.

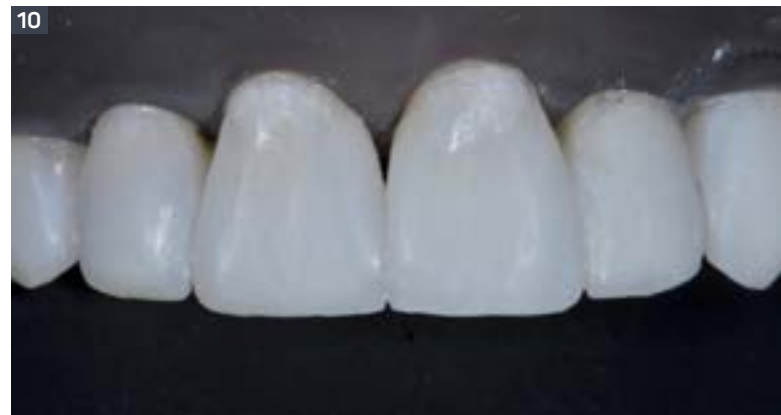
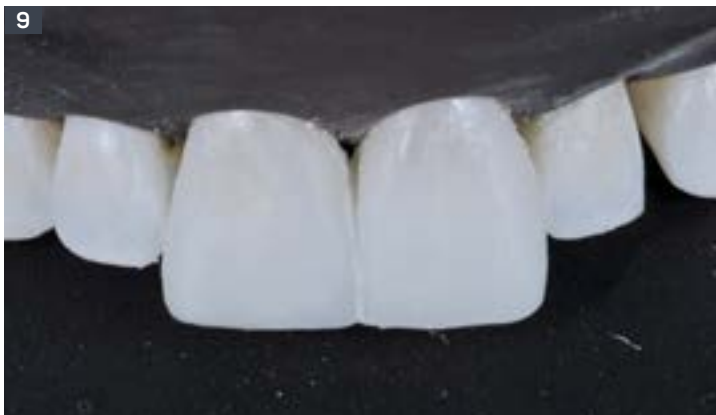
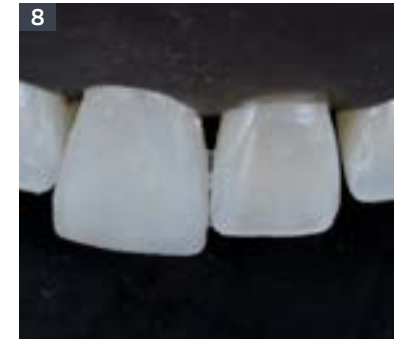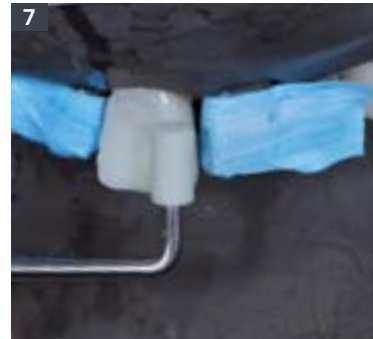Fig. 7 - La resina compuesta fue esculpida con el auxilio de una espátula de punta antiadherente rodante que gira para esparcir la masa de manera uniforme, sin burbujas.
 Fig. 8 - Aspecto del incisivo central con su anatomía primaria finalizada. La resina compuesta Vittra APS Unique mimetizó el color del sustrato, sin presentar diferencia entre el esmalte del diente y la restauración de resina compuesta, aun sin haber sido hecho bisel.
 Fig. 9 - El mismo proceso fue repetido para la construcción del diente 21. En incisivos centrales es esencial que los dientes sean imágenes especulares uno del otro para conferir armonía.
 Fig. 10 - Tras la realización de las restauraciones de los incisivos laterales para el cierre de los espacios remanentes, repitiendo el mismo protocolo de preparo, adhesión y construcción fueron realizados añadiduras estratégicas en las incisales en los caninos para redefinir las guías y armonizar las amenas incisales.

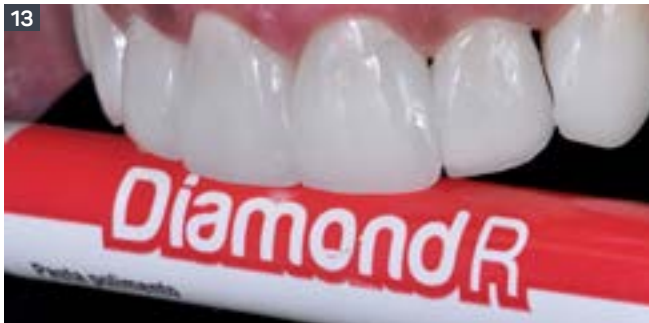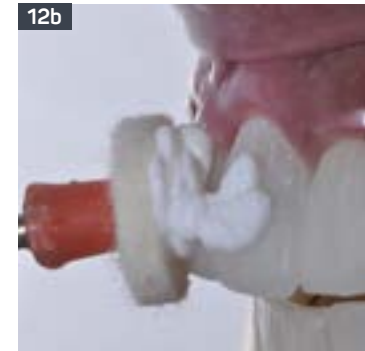

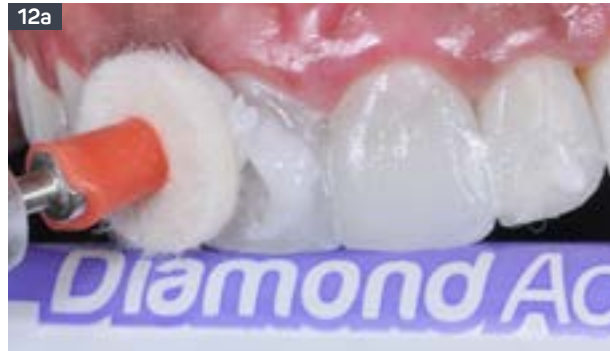
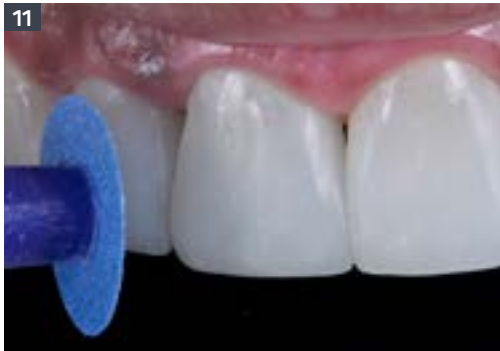Fig. 11 - Pequeñas correcciones y exceso fueron quitados con la utilización de los Discos Diamond Pro (FGM) de acuerdo con la secuencia del más abrasivo (azul más saturado) para menos abrasivo (azul más claro o blanco).

Figs. 12a y 12b - El prepulido fue realizado con las pastas Diamond ACI y ACII (FGM), utilizando el fieltro Diamond (FGM).

Fig. 13 - La pasta Diamond R (FGM)(12 μ m) fue utilizada para pulido con los fieltros Diamond y Diamond Flex húmedos.

Fig. 14 - La última etapa de pulido es realizada con la pasta diamantada Diamond Excel (2 a 4 μ m). Por ser una pasta diamantada ella permite el pulido de la resina compuesta Vittra APS Unique y del esmalte adyacente.

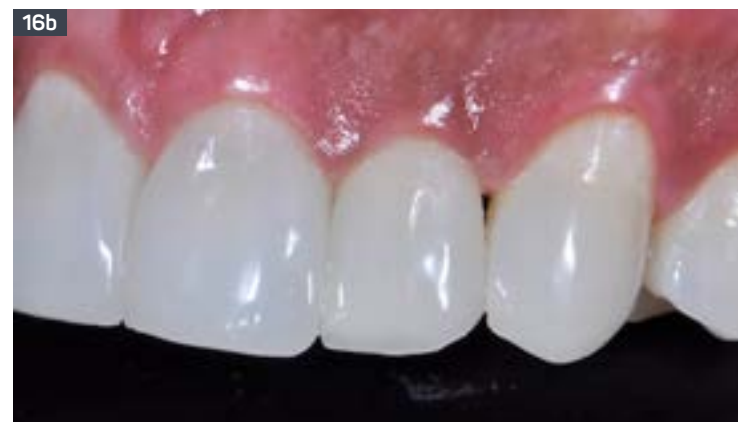
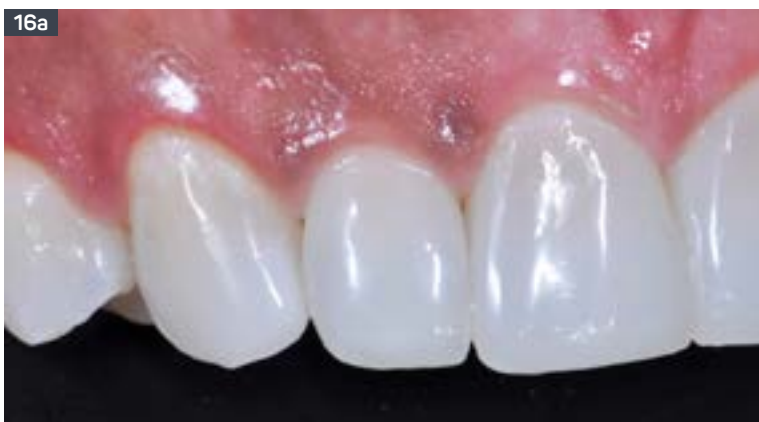
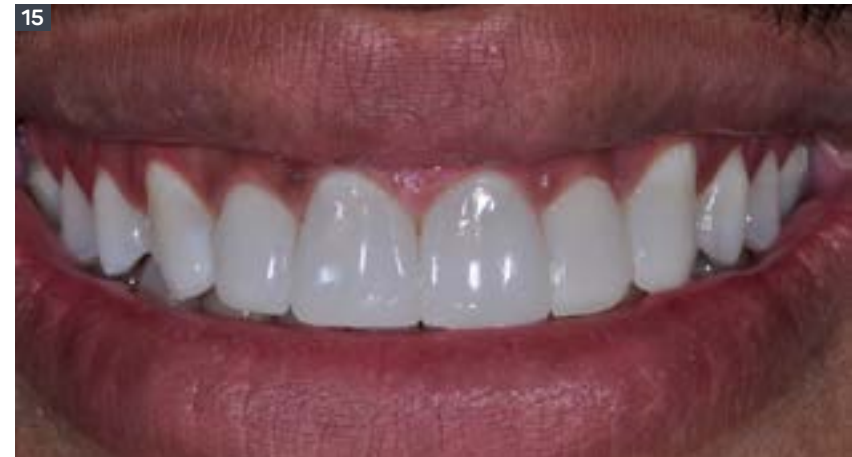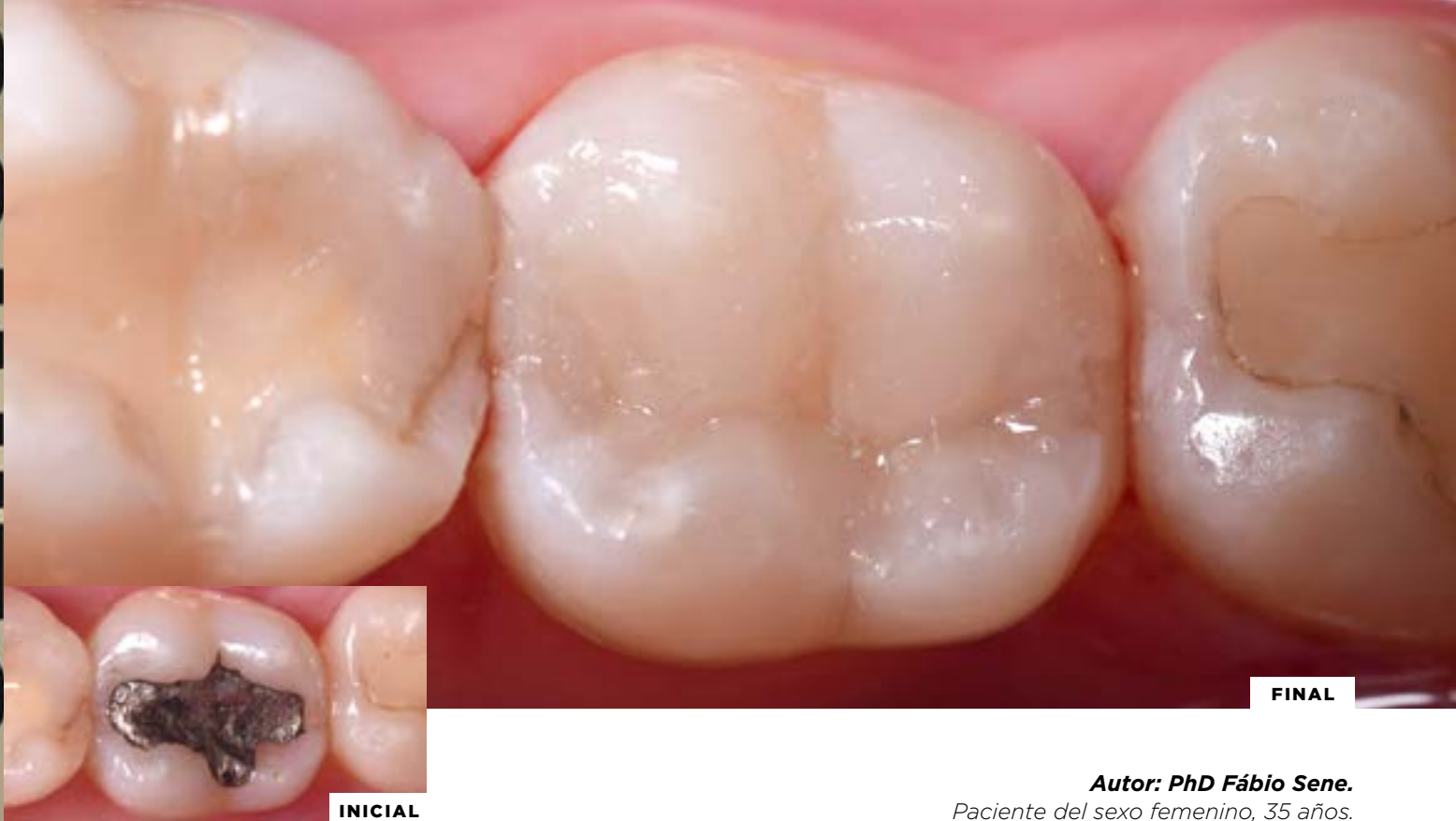Fig. 15 - Sonrisa del paciente al final del tratamiento. El blanqueamiento iluminó el sustrato y el cierre de los espacios le proporcionó una armonía al conjunto de la sonrisa.
Figs. 16a y 16b - Detalles de la reanatomización con la resina compuesta Vittra APS Unique en vistas derecha e izquierda.



Autor: PhD Fábio Sene.
 Paciente del sexo femenino, 35 años.

USO DE LA RESINA UNICROMÁTICA EN SUSTITUCIÓN DE RESTAURACIÓN DE AMALGAMA.

SOBRE EL CASO: Paciente insatisfecha con restauración de amalgama tipo clase I en el diente 37. Tras anamnesis detallada, examen clínico y radiográfico, no fue observada ninguna alteración patológica.

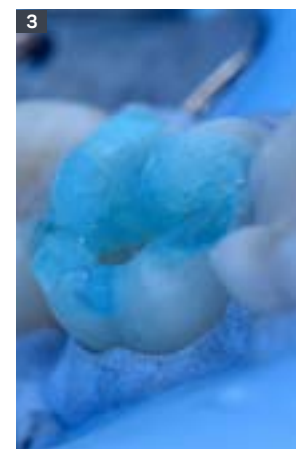
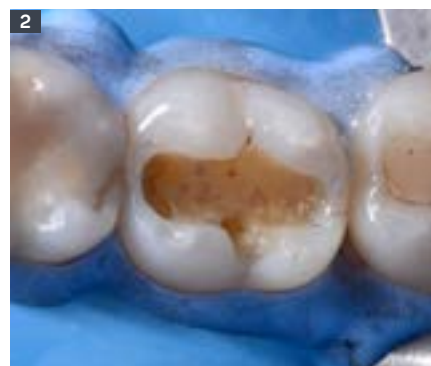
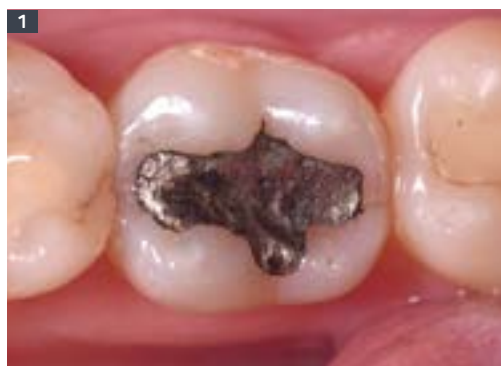
Fig. 1 - Imagen inicial mostrando la restauración de amalgama.

Fig. 2 - Aislamiento absoluto y retirada del amalgama.

Fig. 3 - Grabado ácido del esmalte cavosuperficial con Condac 37% por 15 segundos.

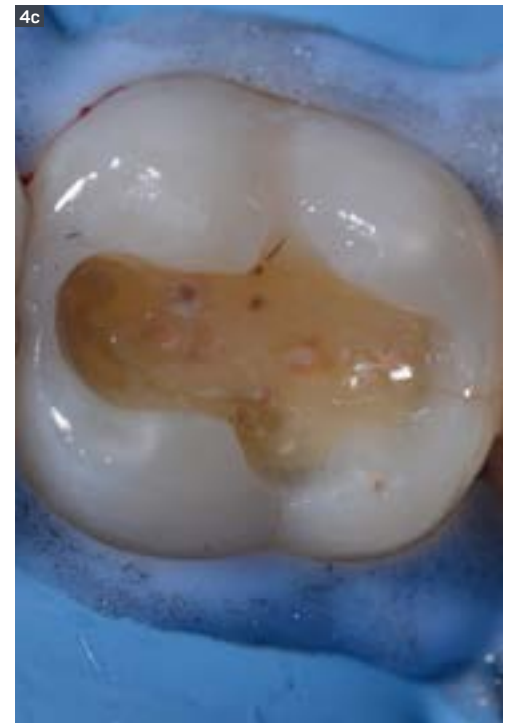
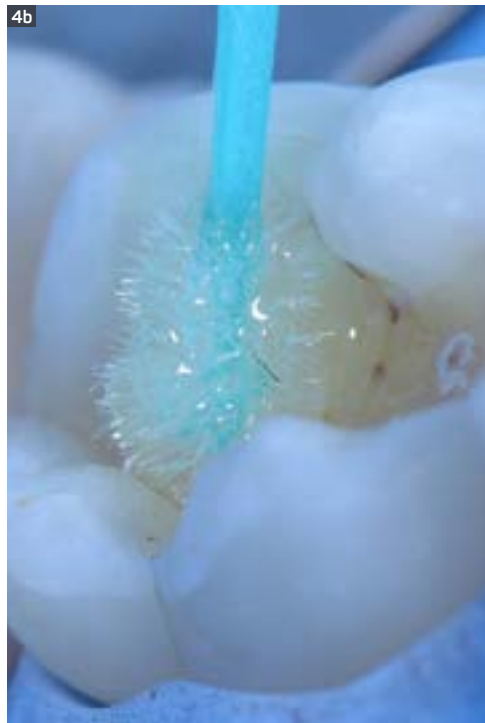


Fig. 4a - Uso del adhesivo Ambar Universal APS para adhesión.
 Fig. 4b - Aplicación de Ambar Universal APS, en dentina seca, por la técnica autocondicionante.
 Notar el aspecto translúcido de éste, debido a la tecnología APS.
 Fig. 4c - Adhesivo aplicado y fotoactivado.
 Fig. 5 - Resina unicromática Vittra APS Unique.

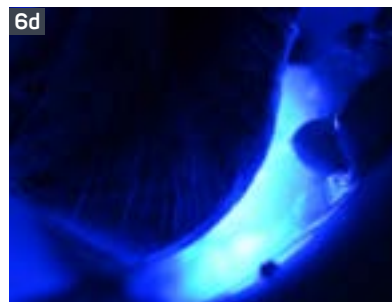
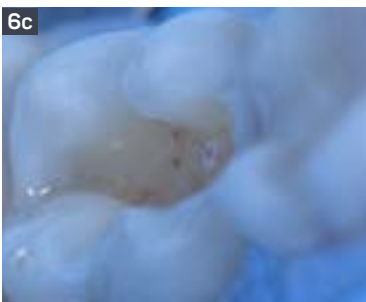
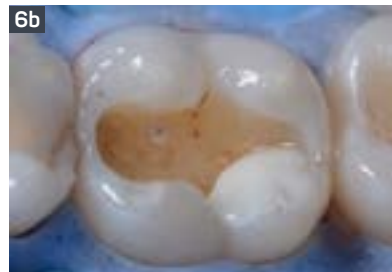
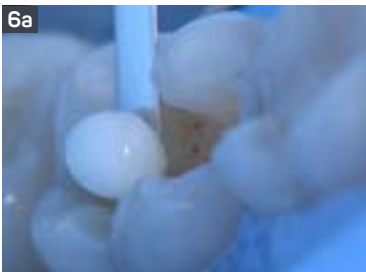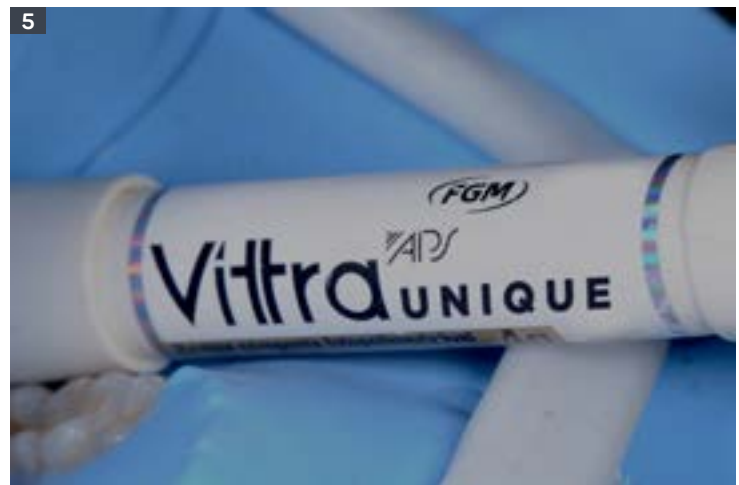Fig. 6a - Inicio de la aplicación incremental de la resina Unique. Notar el aspecto blanco opaco de la resina antes de la fotoactivación.
 Fig. 6b - Vista oclusal del incremento de la resina y de la coloración blanco opaco.
 Fig. 6c - Detalle de la resina puesta reconstruyendo la cúspide.
 Fig. 6d - Fotoactivación.

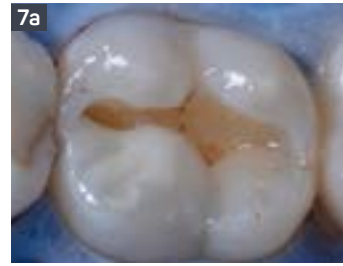
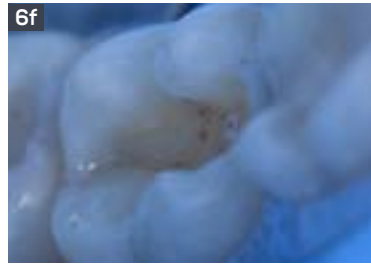
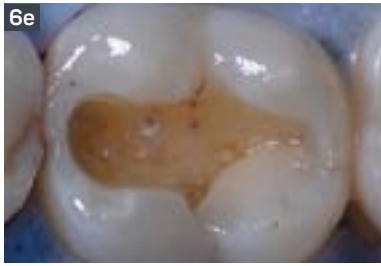Fig. 6e - Notar la integración cromática de la resina Unique después de fotoactivada. La resina absorbe los colores de las paredes laterales de la cavidad, mimetizando el color del diente.
Fig. 6f - Detalle de la integración de la resina después de fotoactivada.
Fig. 7a - Reconstrucción de la cúspide ML.
Fig. 7b - Fotoactivación.
Fig. 7c - Resultado cromático después fotoactivación.

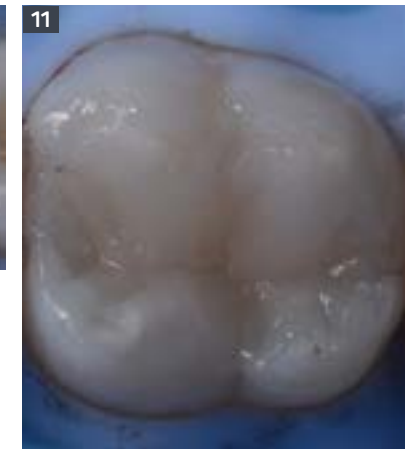
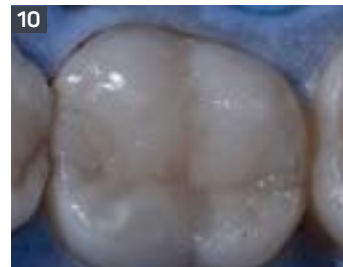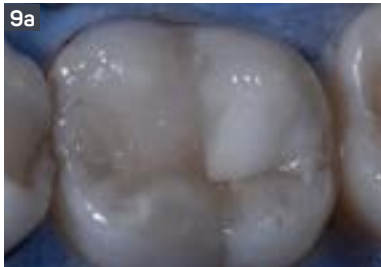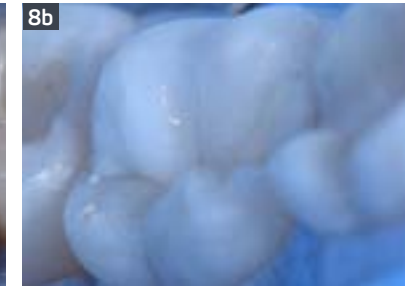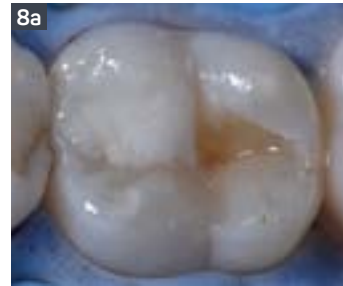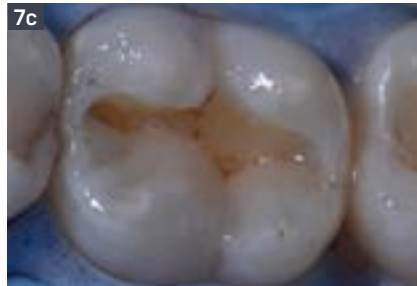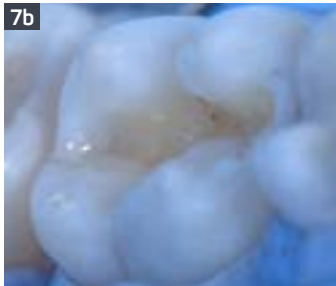


Fig. 8a - Reconstrucción de la cúspide MV.
Fig. 8b - Fotoactivación.
Fig. 9a - Resultado cromático y reconstrucción de la cúspide DV. Notar la diferencia cromática de la resina antes y después de fotoactivada.
Fig. 9b - Fotoactivación.
Fig. 10 - Restauración finalizada. Notar la increíble mimetización cromática de la resina Vitra APS Unique.
Fig. 11 - Resultado después de pulido de la restauración.

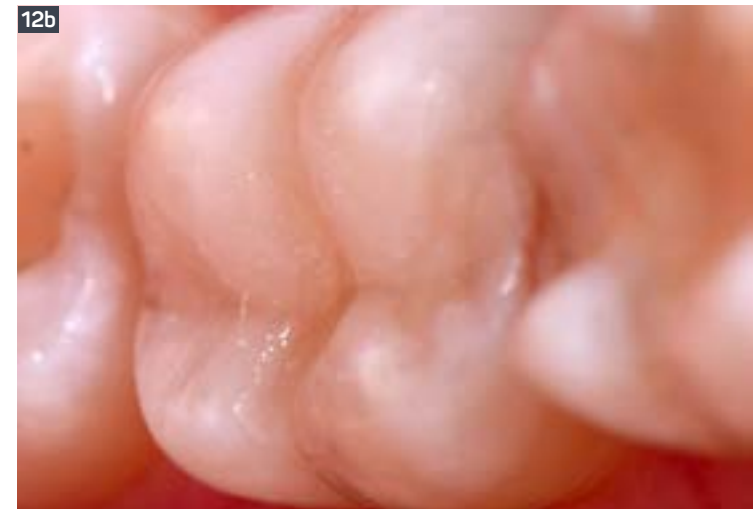
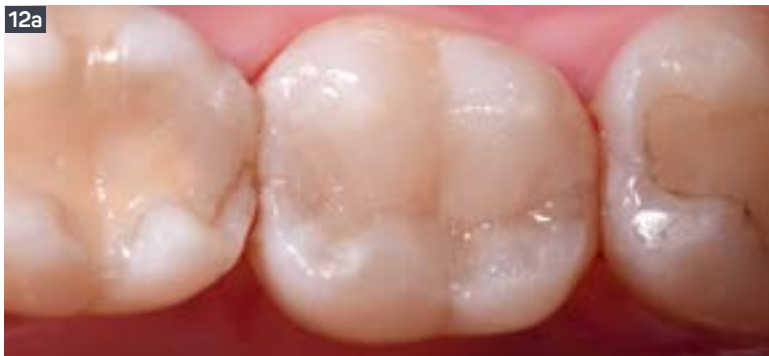
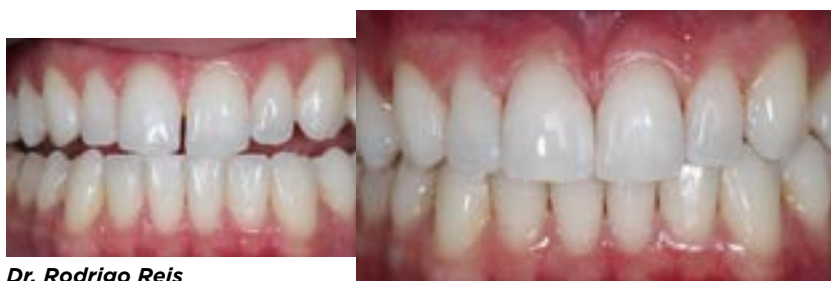Fig. 12a - Resultado final después de la retirada del aislamiento. Notar como la resina absorbió las características ópticas de la estructura dental, integrándose completamente con el diente, produciendo una restauración unicromática, con efecto policromático.
Fig. 12b - Destaque de la anatomía devuelta e integración cromática de la resina.

GALERÍA VITTRA APS UNIQUE

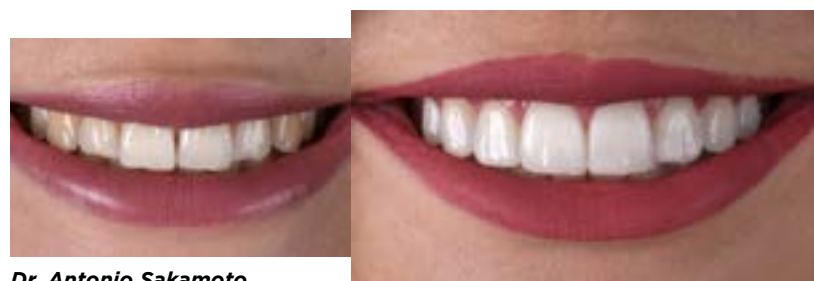Restauración en diente anterior y cierre de diastema

Vittra APS Unique entrega estética, brillo y pulido a las restauraciones, requisitos aún más valorizados en dientes anteriores. Sus características ópticas permiten espejar el color de los dientes con eficiencia y garantía de un resultado estético superior.

Obs: en caso de cavidades anteriores muy amplias, el dentista debe utilizar una resina de fondo como soporte de color.



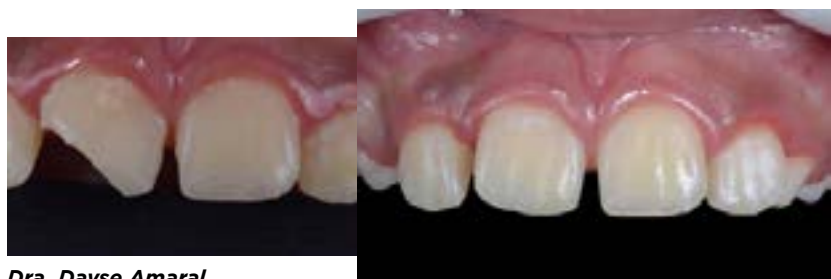Dr. Rodrigo Reis



Dr. Antonio Sakamoto

Odontopediatría

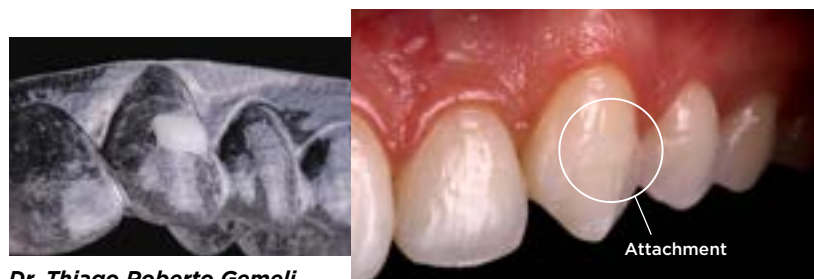Restablecer la salud bucal de los niños ni siempre es tarea sencilla, los retos aparecen y el Cirujano-dentista necesita ser ágil y asertivo. Por ello, Vittra APS Unique es la solución, pues copia el color del diente, dispensa selección de color, le trae agilidad al profesional y claro, más confort al paciente.



Dra. Dayse Amaral

Uso en alineadores invisibles

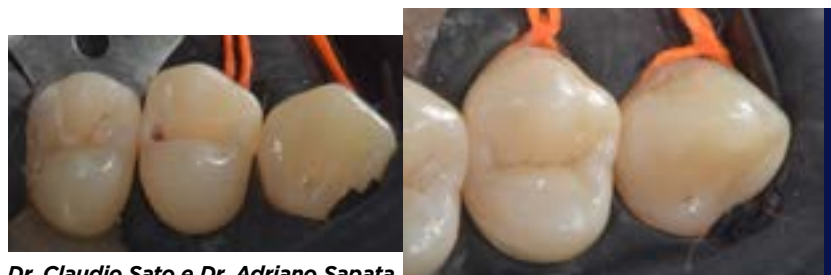Transparencia y discreción son fundamentales en el tratamiento ortodóntico con alineadores invisibles. Debido a su capacidad en copiar el color del sustrato dental y alcanzar un mimetismo perfecto, la resina es la mejor alternativa en la confección de los attachments.



Dr. Thiago Roberto Gemeli

Restauración en diente posterior

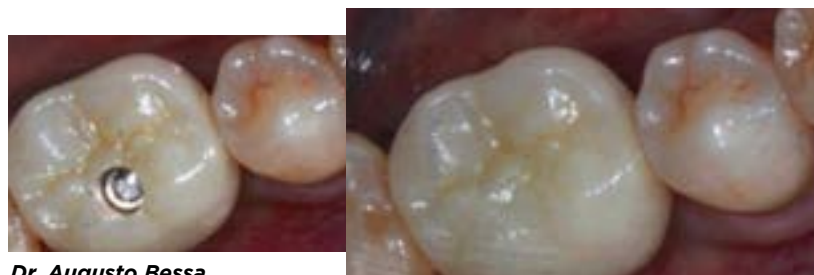La alta resistencia a la flexión y tenacidad a la rotura de Vittra APS Unique garantizan que la resina pueda soportar el estrés resultante de las fuerzas masticatorias, aun en dientes posteriores.



Dr. Cláudio Sato e Dr. Adriano Sapata

Restauración sobre el implante

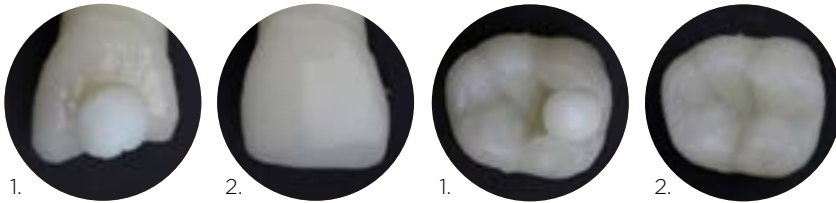
Después de aislar el tornillo del implante con teflón blanco, el cirujano-dentista logra mascarar con perfección esa región, puesto que la resina se integra cromáticamente al sustrato, reproduciendo un mimetismo perfecto.



Dr. Augusto Bessa

INDICACIONES

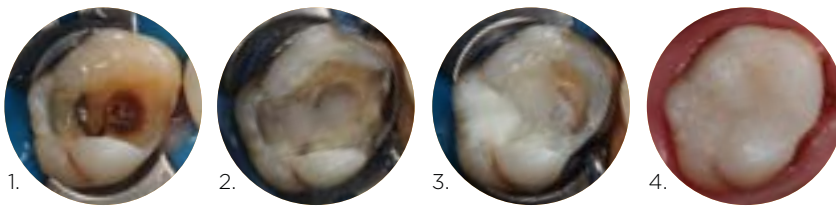
- Dientes permanentes y deciduos: restauraciones directas en dientes anteriores y posteriores (clases I, II, III, IV, V y VI).



Dientes anteriores

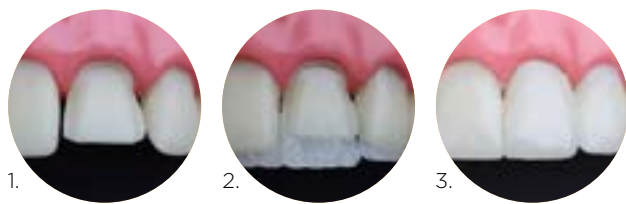
Dientes posteriores

- Para cavidades clases I, II, V y VI, en caso de oscurecimientos, cubra el área con resinas de dentina o Vittra APS y proceda a la restauración en la técnica incremental con Vittra APS Unique.



*1. Cavidad. 2. Forrado de la pared pulpar con Cemento de Ionómero de Vidrio. 3. Tres incrementos de resina Vittra APS Unique. 4. Restauración finalizada tras pulido e hidratación.

- Cavidades clase III y IV (sin pared de fondo que dé soporte de color): confeccione una camada que servirá de fondo para la restauración y finalice el restante del volumen con Vittra APS Unique de forma incremental.



*1. Cavidad. 2. Resina de fondo. 3. Restauración finalizada con Vittra APS Unique



TIPS: USO DE RESINA DE FONDO

Cuando no hay pared de fondo para copiar o si existe alguna modificación de color en el sustrato dental, como oscurecimiento exacerbado por la formación de dentina terciaria, manchado de amalgama o demás manchados sin origen definida, es necesario el uso de resina de fondo como soporte de color para Vittra APS Unique.

EXCELENTE RESULTADO CON ADHESIVO DE ALTA ESTÉTICA AMBAR APS Y AMBAR UNIVERSAL APS.

- **Aspecto incoloro** que facilita el espejado cromático de Vittra APS Unique, produciendo un resultado estético aún mejor, sin interferencia de un tercer color;
- Alto grado de conversión y adhesión, aun en dentina con mayor humedad;
- Menor índice de infiltración marginal;
- Formación de película adhesiva más resistente;
- Versatilidad de uso con mínima sensibilidad;
- MDP: adhesión duradera comprobada científicamente.



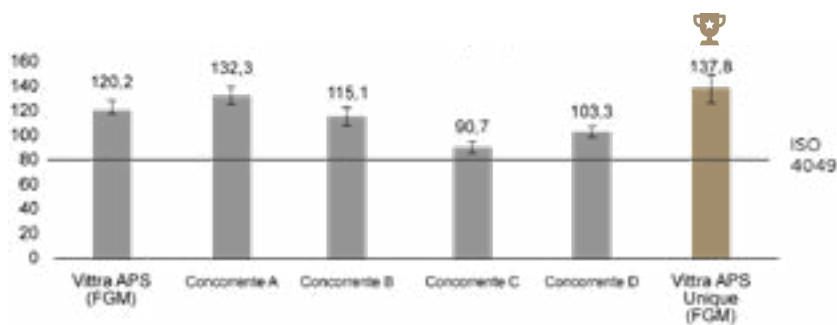
La tecnología APS (*Advanced Polymerization System*), **desarrollo exclusivo de FGM**, consiste en una combinación innovadora de fotoiniciadores más transparentes, que interactúan entre sí y permiten amplificar la capacidad de polimerización de los materiales.

Beneficios:

- Transmisión de color facilitada debido a baja concentración de canforoquinona: el sistema APS utiliza fotoiniciadores más transparentes; ▶
- Mayor tiempo de trabajo bajo la luz del reflector/ambiente;
- Alta resistencia a la flexión y tenacidad a la rotura.

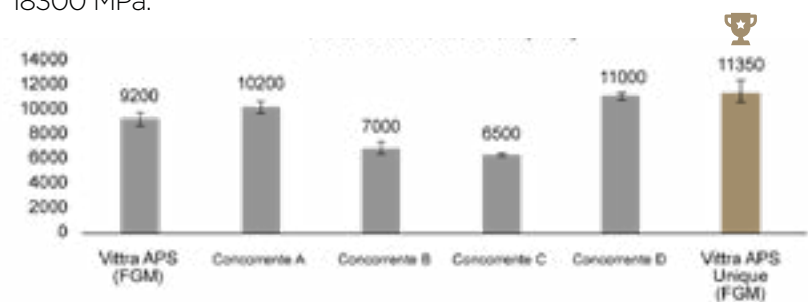
Resistencia a la flexión (MPa*)

La resistencia a la flexión es definida como la tensión máxima que un material soporta cuando sometido a la flexión. Como mayor sea su resultado, mayor será la capacidad de una resina de soportar el estrés resultante de las fuerzas masticatorias en ambiente oral.



Módulo de elasticidad flexural (MPa*)

El Módulo de Elasticidad refleja una propiedad intrínseca del material de resistir a presiones impuestas por las fuerzas masticatorias. Como más baja sea la deformación para un determinado valor de tensión, mayor será el módulo de elasticidad (mayor rigidez). La norma ISO 4049 no especifica valores para el módulo de elasticidad, pero en referencia bibliográfica** el de la dentina humana está entre 11700 y 18300 MPa.



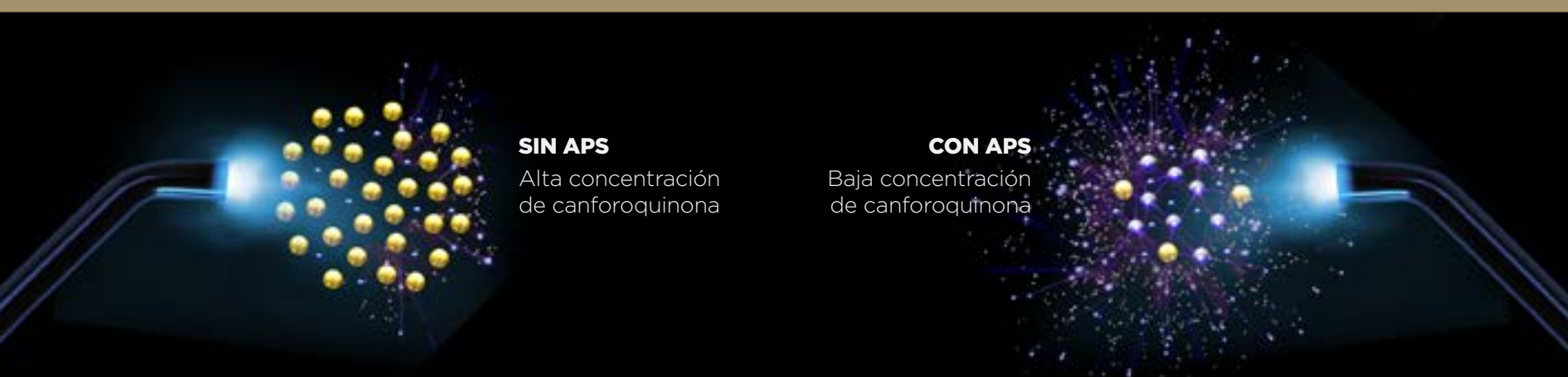
* Ensayos internos. **Anusavice, K.J; Shen, C; Rawls, H.R. - *Phillips Materiais Dentários*. 12ª Edición. Rio de Janeiro: Elsevier, 2013.

SIN APS

Alta concentración de canforoquinona

CON APS

Baja concentración de canforoquinona



¡LA ÚNICA ES ÚNICA!



“Una resina para situaciones clínicas que necesiten agilidad, ahorro de stock y ganancia de tiempo clínico, con resultado estético interesante sin comprometer la calidad de su trabajo”.

Dr. Claudio Sato y Dr. Adriano Sapata

“Seguramente, el lanzamiento de Vittra APS Unique está entre los mayores lanzamientos en el área de materiales restauradores en los últimos años, en todo el mundo. El material es fantástico, la capacidad de mimetización es increíble, y los resultados clínicos que he tenido hasta acá son sorprendentes”.

Prof. Dr. Marcos Barceleiro



“¡Simplificar con calidad! ¡Vittra Unique es una de las raras elecciones que le permiten al clínico minimizar pasos y acertar siempre el color de sus restauraciones! ¡Unique es única”.

Dr.ª. Dayse Amaral



 fgmdentalgroup.com/latam

Abril/2021

CONOZCA TAMBIÉN:
**¡VITTRA APS, LA
RESINA PREMIUM
DE FGM!**

